

DARIUSZ BAZALIŃSKI^{1,2} , PAULINA SZYMAŃSKA^{3,4}, MATEUSZ SKÓRKA⁵¹Szpital Specjalistyczny, Podkarpacki Ośrodek Onkologiczny w Brzozowie²Instytut Nauk o Zdrowiu, Kolegium Nauk Medycznych, Uniwersytet Rzeszowski³Mobilna Pielęgniarka, Specjalistyczne Usługi Pielęgniarskie w Miejscu Wezwania⁴Poradnia Chirurgii Ogólnej, Radomski Szpital Specjalistyczny⁵Kliniczny Szpital Wojewódzki Nr 2 im. Św. Jadwigi Królowej w Rzeszowie

PRACA ORYGINALNA

ZASTOSOWANIE POLIHEKSAMETYLENU BIGUANIDU Z POLOKSAMEREM 188 W MIEJSCOWYM LECZENIU RAN PRZEWLEKŁYCH O ETIOLOGII NACZYNIOWEJ – DOŚWIADCZENIA WŁASNE

Polyhexamethylene biguanide combined with poloxamer 188 in the local treatment of chronic wounds of vascular aetiology – own experience and practice

STRESZCZENIE

Wstęp: Problem ran przewlekłych z roku na rok dotyczy coraz większej liczby osób po 60. roku życia. Żele antyseptyczne stanowią opcję terapeutyczną w przypadku ran trudno gojących się ze względu na działanie przeciwbakteryjne i zmniejszające ból. Poliheksametylen biguanidu (PHMB) może być uznany za środek pierwszego wyboru u pacjentów z ranami skolonizowanymi i zainfekowanymi. Celem pracy było przedstawienie własnych doświadczeń i obserwacji związanych z wykorzystaniem wyrobów medycznych w zaopatrzeniu miejscowym rany, w tym PHMB z poloksamerem 188 w leczeniu miejscowym ran przewlekłych.

Materiał i metody: Zastosowano analizę dokumentacji prowadzonych przez wybraną celowo poradnię leczenia ran przewlekłych. Przeanalizowano karty opisu i wystawione recepty 170 chorych w okresie od 2 lutego 2021 r. do 31 lipca 2021 r.

Wyniki: Wiek badanych był zróżnicowany – od 19 do 97 lat, średnia wieku wynosiła 68,7 roku. Najczęstszym rozpoznaniem było owrzodzenie podudzi (L97) – 57,1% (97 osób), następnie odleżyny (L89) – 13,5% (23 osoby), owrzodzenia w przebiegu cukrzycy (E10.5) – 13,5% (23 osoby). Wykazano częste ordynowanie opatrunków adhezyjnych impregnowanych antyseptykiem, poliuretanów, hydrowłókien, żeli antyseptycznych, głównie na bazie poliheksametylenu biguanidu z dodatkiem poloksameru 188.

Wnioski: Poliheksametylen biguanidu z poloksamerem 188 jest często zlecaną substancją antybakteryjną do zaopatrzenia miejscowego ran skolonizowanych i z cechami infekcji. Wykazuje silne działanie antybakteryjne i może być łączony z większością substancji antybakteryjnych dostępnych na rynku.

SŁOWA KLUCZOWE

rany przewlekłe, antyseptyka, poliheksametylen biguanidu

ABSTRACT

Introduction: Year by year, an increasing number of people over the age of 60 years are affected by the problem of chronic wounds. Due to their antibacterial and analgesic effects, antiseptic gels are a therapeutic option for patients with hard to heal wounds. Polyhexamethylene biguanide (PHMB) may be accepted as a drug of first choice in the treatment of colonised and infected wounds. The aim of the study was to present our own experiences and observations concerning the use of medicinal products in the local management of wounds, including PHMB in combination with poloxamer 188 in the local treatment of chronic wounds.

Material and methods: An analysis of medical records of patients under the care of the chosen chronic wound treatment clinic was made. The analysis covered medical histories and pre-prescriptions issued for 170 patients in the period from 2 February 2021 to 31 July 2021.

Results: The patients varied in age from 19 to 97 years, the average age being 68.7 years. The most common diagnosis was stasis ulcer of a lower extremity (L97) (57.1%, 97 persons), followed by decubitus ulcer (L89) (13.5%, 23 persons), and diabetic ulcer (E10.5) (13.5%, 23 persons). As shown in the study, the commonly administered medical products were adhesive antiseptic-impregnated dressings, polyurethane dressings, Hydrofiber dressings, and antiseptic gels (mostly based on PHMB with the addition of poloxamer 188).

Conclusions: PHMB combined with poloxamer 188 is an anti-bacterial substance commonly recommended for the local management of both colonised and infected wounds. It shows strong anti-bacterial properties and can be applied concurrently with most anti-bacterial substances on the market.

KEY WORDS

chronic wounds, antisepsis, polyhexamethylene biguanide

ADRES DO KORESPONDENCJI

dr hab. Dariusz Bazaliński, Szpital Specjalistyczny, Podkarpacki Ośrodek Onkologiczny w Brzozowie,
e-mail: darek.bazalinski@wp.pl

WSTĘP

Problem ran przewlekłych z roku na rok dotyczy coraz większej liczby osób po 60. roku życia. Sytuacja ta związana jest m.in. ze starzejącą się populacją oraz zwiększoną zachorowalnością na cukrzycę oraz inne choroby (zwłaszcza o podłożu neurologicznym i autoimmunologicznym) przyczyniające się do powstawania ran. Owrzodzenia w przebiegu chorób naczyń krwionośnych są najczęstszą przyczyną uszkodzeń skóry i tkanki podskórnej, stanowią problem nie tylko medyczny, lecz także społeczny i ekonomiczny. W Stanach Zjednoczonych z ranami przewlekłymi zmagają się ponad 6,5 mln osób [1]. Niemieckie publikacje z 2016 r. również wskazują na znaczny wzrost występowania ran przewlekłych w ciągu ostatnich lat. W badaniu przeprowadzonym przez Heyer i wsp. dokonano analizy danych obowiązkowego ubezpieczenia zdrowotnego w populacji 9 mln osób ubezpieczonych z lat 2010–2012. Przeanalizowano występowanie naczyniowych owrzodzeń podudzi w przebiegu zespołu stopy cukrzycowej (*diabetic foot ulcers* – DFU). Potwierdzono, że w 2012 r. rany dotyczyły 1,04% populacji (983 009 osób), z czego pomoc medyczną uzyskało tylko 0,43% [2]. Z danych, które przedstawili Gottrup i wsp., wynika, że w 2001 r. w krajach skandynawskich koszty leczenia ran pochłaniały od 2% do 4% wydatków na opiekę zdrowotną [3]. Owrzodzenia przyczyniają się do izolacji społecznej chorego, dlatego należy dążyć do możliwie najkrótszego czasu leczenia rany i eliminować przyczyny, które ten proces zakłócają [4]. Koszty leczenia ran przewlekłych są wysokie – sięgają ok. 1–3% całkowitych wydatków na opiekę zdrowotną w krajach rozwiniętych [5–7]. W celu ich zminimalizowania oraz przyspieszenia procesu gojenia poprzez profesjonalne leczenie w Polsce wprowadzono ambulatoryjną opiekę specjalistyczną (AOS) oraz świadczenie o nazwie *kompleksowe leczenie ran przewlekłych 2* (KLPR-2). W 2019 r. w AOS wydzielono ambulatoryjną opiekę pielęgniarską (AOP), w której świadczenia realizują oraz rozliczają pielęgniarki i pielęgniarze. Działania te wskazują, jak istotnym problemem są rany trudno gojące się w Polsce [8].

CEL

Celem pracy było przedstawienie własnych doświadczeń i obserwacji dotyczących wykorzystania wyrobów medycznych w zaopatrzeniu miejscowym rany, w tym poliheksametylenu biguanidu (PHMB) z poloksamerem 188 w leczeniu miejscowym ran przewlekłych.

MATERIAŁ I METODY

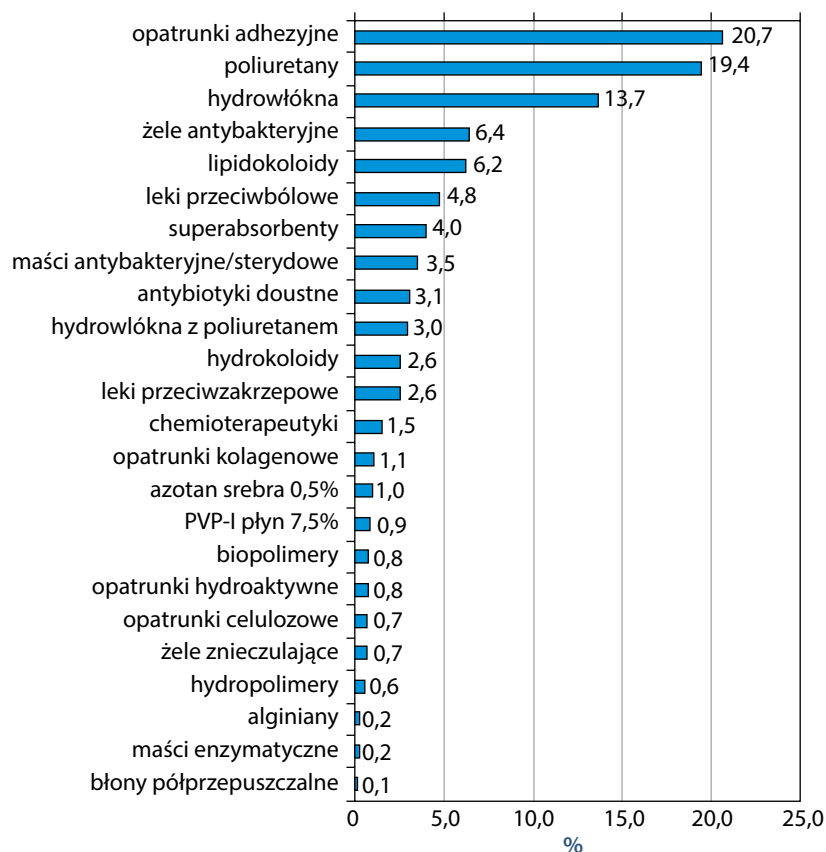
Dokonano analizy dokumentacji (wystawione recepty, dokumentacja elektroniczna wizyty) prowadzonych przez wybraną celowo poradnię leczenia ran przewlekłych zlokalizowaną w obrębie województwa podkarpackiego w okresie od 2 lutego 2021 r. do 31 lipca 2021 r.

W analizowanym czasie z opieki poradni korzystało 170 chorych z ranami przewlekłymi o różnej etiologii. Odnotowano 676 wizyt, na których wystawiono w sumie 878 recept (pielęgniarskie i lekarskie). W trakcie każdej wizyty oceniano stan pacjenta, wykonywano procedury miejscowe związane z higieną, zaopatrzeniem i leczeniem rany, prowadzono edukację ukierunkowaną na kompresjoterapię, pielęgnację skóry, zaopatrzenie rany i żywienie.

WYNIKI

Wśród 170 badanych dominowały kobiety (59,4%), mężczyźni stanowili 40,6% badanej próby. Wiek badanych był zróżnicowany – od 19 do 97 lat, średnia wieku wynosiła 68,7 roku. Najczęstszym rozpoznaniem było owrzodzenie podudzi (L97) – 57,1% (97 osób), następnie odleżyny (L89) – 13,5% (23 osoby), owrzodzenia w przebiegu cukrzycy (E10.5) – 13,5% (23 osoby), owrzodzenia niedokrwienne (I70.2) – 2,9% (5 osób) oraz inne rany trudno gojące się – 12,9% (22 osoby). Zestawiono stosowane w trakcie leczenia wyroby medyczne i produkty lecznicze, zarówno ordynowane, jak i kontynuowane na receptę (ryc. 1).

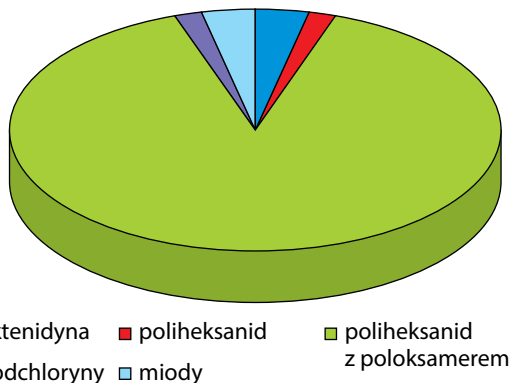
Uzyskane dane z analizy dokumentacji wskazują na częste używanie opatrunków adhezyjnych impregnowanych substancją antyseptyczną (jodopowidon



RYC. 1. Produkty lecznicze i wyroby medyczne ordynowane i kontynuowane (wystawiona recepta) w analizowanym czasie

– PVP-I, srebro), poliuretanów, hydrowłókien, żeli antyseptycznych, a także na wykorzystywanie kilku wyrobów medycznych w połączeniu (poliuretany, hydrowłókna, żele antyseptyczne, superabsorbenty), zwłaszcza w leczeniu miejscowych ran z cechami infekcji. Celowana antybiotykoterapia doustna była stosowana rzadko, zlecana na podstawie wyników badań mikrobiologicznych. W analizowanym okresie tę formę leczenia odnotowano u 16 chorych (9,4%), w tym u 4 dodatkowo stosowano antybiotyk miejscowy (aminoglikozydy) w leczeniu owrzodzeń stopy cukrzycowej i u 2 owrzodzeń podudzi. Jak wynika z uzyskanych danych, praktycznie każdy pacjent z raną o cechach krytycznej kolonizacji (ocena wg wskaźnika terapeutycznego miejscowego zakażenia rany – TILI) oprócz *scrapingu* i toalety rany miał zlecany żel antyseptyczny (lub żele) w połączeniu z opatrunkiem nośnikowym (hydrowłókno lub poliuretan). Z uwagi na to, że tego rodzaju wyroby medyczne nie są refundowane (wyjątek stanowi żel na bazie podchlorynów), większość preparatów była zalecana poza receptariuszem, jako zlecenie pisemne odnotowane w dokumentacji pacjenta. Podobnie było w przypadku zaopatrzenia w niektóre superabsorbenty (chorzy z dużym wysiękiem mieli możliwość zaopatry-

wania się przez sklep internetowy producenta, gdzie ceny wyrobów były niższe). Analizując dokumentację, zwrócono uwagę, że rany o cechach infekcji nieleczone antybiotykiem były zaopatrywane z wykorzystaniem kombinacji dwóch kompatybilnych żeli antyseptycznych na opatrunku nośnikowym (poliuretan lub hydrowłókno) albo żelu i opatrunku adhezyjnego (siatkowego) z substancją antyseptyczną pod opatrunkiem absorpcyjnym przez 2–3 tygodnie z następczą oceną i zmianą lub modyfikacją koncepcji leczenia. Według danych praktycznie każdy pacjent miał wykonywany *scraping* (rany żółte i czerwono-żółte wg RYB). Rany odleżynowe 3 i 4 stopnia wg *National Pressure Injury Advisory Panel* (NPIAP) z cechami demarkacji opracowywano chirurgicznie (nekrektomia), a następnie kwalifikowano do larwoterapii (*maggot debridement therapy* – MDT). Biochirurgię w sumie zastosowano u 16 (9,4%) chorych, w tym u 3 była wykonywana przynajmniej trzykrotnie, terapię podciśnieniową (*negative pressure wound therapy* – NPWT) wdrożono u 6 badanych (3,5%), głównie w leczeniu odleżyn i stopy cukrzycowej niedokrwiennej. Średni czas utrzymania NPWT wyniósł 6 tygodni. Wykorzystanie opatrunków o budowie hydrożeli, hydropolimerów i preparatów enzymatycznych



RYC. 2. Ordynowane i stosowane w ramach kontynuacji substancje antyseptyczne w żelu wydawane na receptę

do miejscowego oczyszczania rany było ograniczone. Zastosowano je u chorych, którzy nie deklarowali oczyszczenia rany metodą MDT lub u których potwierdzono powierzchowną martwicę nieprzekraczającą 50% powierzchni rany. Kompresjoterapię (głównie II stopień ucisku) stosowano u każdego chorego z cechami niewydolności żylną i mieszanej, u dwóch chorych (1,2%) z niewydolnością tętnic (I stopień ucisku). Leki przeciwbólowe najczęściej były ordynowane w przebiegu niewydolności naczyń tętniczych. W przypadku potwierdzenia bólu powyżej 6 punktów w skalach VAS lub NRS badani byli konsultowani anestezyjologicznie w ramach działalności poradni.

Na podstawie analizy wystawionych recept stwierdzono, że wśród zalecanych żeli antyseptycznych dominowały preparaty na bazie PHMB z dodatkiem poloksameru 188 (ryc. 2) (choć analiza indywidualnych dokumentacji pacjentów wskazywała na równie częste wykorzystywanie oktenidyny – OCT, PHMB i miodu manuka), tylko w kilku przypadkach innych ran drążących zlecane były preparaty na bazie podchlorynów.

Rany z cechami infekcji były zaopatrywane preparatami PVP-I w opatrunkach adhezyjnych, jak również w roztworze od 2% do 7,5% na opatrunkach nośnikowych (poliuretan, hydrowłókno) z dodatkiem PHMB z poloksamerem. Na dalszych etapach leczenia miejscowego wdrażane były inne substancje antyseptyczne (PHMB, OCT), łączone z opatrunkami impregnowanymi srebrem bądź miodem medycznym. Opatrunki z grupy hydrokoloidów stosowano głównie w końcowym etapie gojenia oraz jako tzw. okna hydrokoloidowe mające na celu odciążenie i zabezpieczenie skóry. Miejscowe reakcje uczuleniowe (zaczernienie, świąd, podrażnienie skóry) potwierdzono u 3 chorych (1,8%), były to głównie reakcje na kleje zawarte w wyrobach *adhesive*.

OMÓWIENIE

Pomimo postępu medycyny i technologii w zatrważającym tempie wzrasta liczba chorych z ranami trudno gojącymi się, zwłaszcza o podłożu naczyniowym. Zazwyczaj przyczyną utrudnionego gojenia są złożone czynniki miejscowe związane z niedokrwieniem z towarzyszącym obrzękiem i odczynem zapalnym, a także obciążeniem bakteryjnym w formie biofilmu. Pomijając czynniki ogólnoustrojowe, istotnym problemem jest obecność biofilmu, który zaburza procesy naprawcze w ranie. Występuje on w 60–90% przypadków na powierzchni rany jako trójwymiarowa szczelna struktura [9]. Składa się ona ze złożonej sieci bakterii i/lub grzybów, które są osadzone w grubej, śluzowatej barierze polisacharydów oraz białek. Na obecność biofilmu wskazuje kolor rany (żółta lub żółto błyszcząca), brak postępu gojenia, zwiększona ilość wysięku oraz cechy przewlekłego zapalenia. Symptomy to zaczerwienienie, bolesność, zapadnięcie oraz pogłębienie dna rany [10].

Nie zawsze obecność drobnoustrojów (zwłaszcza mikrobyoty) w ranie musi prowadzić do opóźnienia gojenia, ponieważ bytowanie bakterii na otwartej ranie to zjawisko naturalne [11]. Na szczególną uwagę zasługują osoby z ranami, u których stwierdzono niewydolność naczyń, cukrzycę czy zaburzoną odporność. Uszkodzenie tkanek o typie owrzodzenia, zwłaszcza przy współistniejącej cukrzycy, którego gojenie nie zostało zakończone w ciągu 2–4 tygodni, wymaga bacznej obserwacji oraz leczenia i profesjonalnej opieki nad chorym. Kontaminacja jest pierwszym etapem zasiedlenia i zanieczyszczenia rany bakteriami, które w sprzyjających do namnażania warunkach mogą powodować infekcję miejscową z następczym progresem ogólnoustrojowym.

Cechy krytycznej kolonizacji w ranie oceniane przy użyciu wyspecjalizowanych narzędzi (TILI, WAR, STONES, NERDS) powinny przyspieszyć proces decyzyjny i rozważenie zastosowania substancji antyseptycznej z tzw. efektem rezydualnym (przedłużony efekt terapeutyczny) [12, 13].

W związku z coraz częściej występującą wieloopornością bakterii na antybiotyki naukowcy pokładają nadzieję w bakteriofagach, probiotykach, antyseptykach, surfaktantach [14] oraz defensynach produkowanych przez larwy *Lucilia sericata* [15].

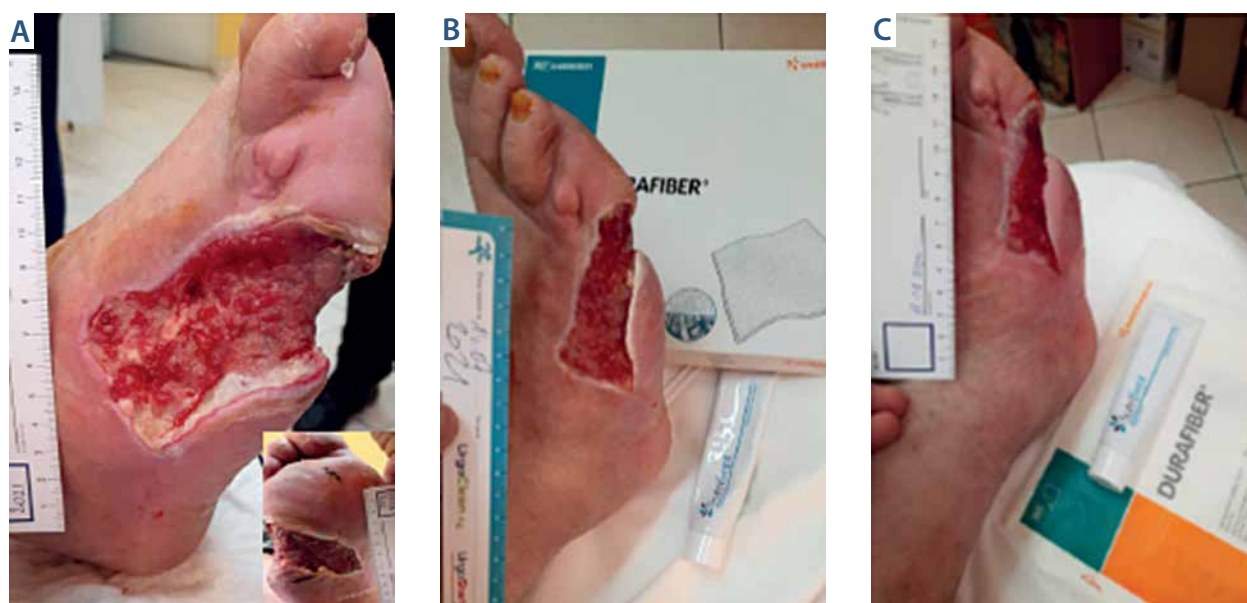
Substancje o działaniu antyseptycznym są łatwo dostępne, bezpieczne i wysoce skuteczne, przeżywają obecnie swój renesans ze względu na wprowadzenie skutecznych wyrobów działających na drobnoustroje odporne na działanie wielu leków (*multidrug-resistant*

organisms – MDRO). Antyseptyki, które spełniają te wymogi, to OCT i PHMB [16]. Inne substancje wykorzystywane w leczeniu ran z cechami infekcji to PVP-I, srebro, miód Manuka, żywica świerku norweskiego oraz substancje na bazie podchlorynów. Szeroka gama substancji antyseptycznych na rynku daje duże możliwości wyboru i łączenia wyrobów w sytuacjach szczególnych związanych z cechami miejscowej infekcji rany. W przypadku braku efektów terapeutycznych i pogorszenia miejscowego stanu tkanek (wskazana ocena markerów zapalenia – CRP i/lub prokalcytonina) należy rozważyć zastosowanie antybiotyku. Czas leczenia jest indywidualny i zależy od rodzaju schorzenia oraz odpowiedzi na terapię. W leczeniu stopy cukrzycowej może być liczony w tygodniach [17].

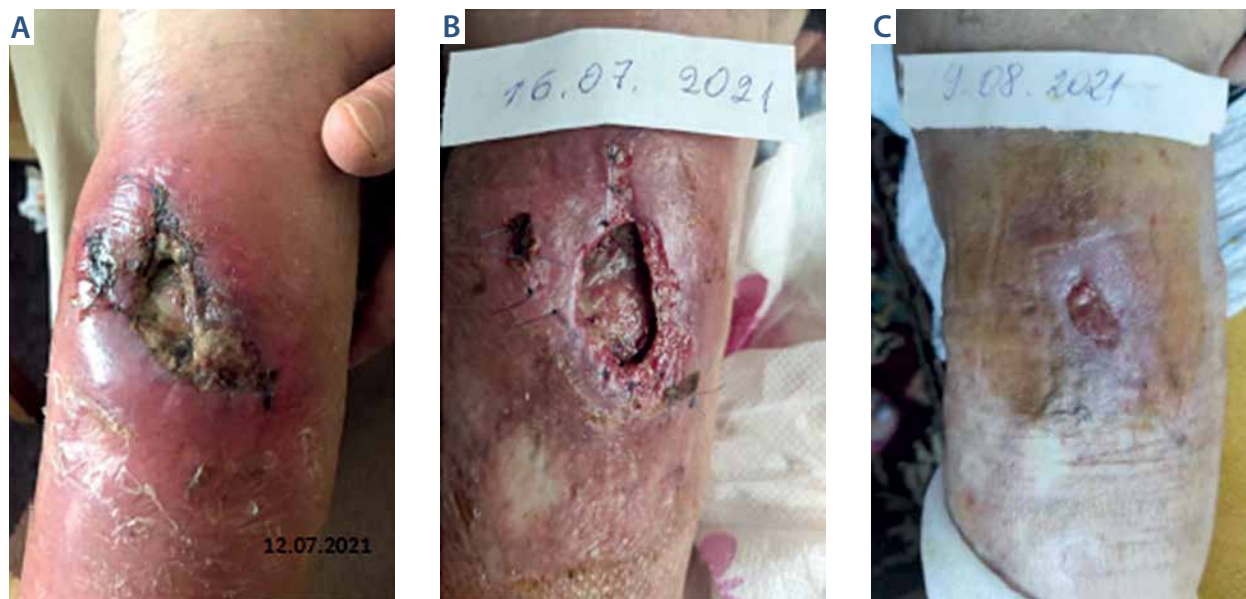Według wytycznych opracowanych przez ekspertów Polskiego Towarzystwa Leczenia Ran (PTLR) w przypadku rany zagrożonej infekcją w pierwszej kolejności należy wdrożyć preparat, który poza substancją antibakteryjną zawiera surfaktant [18]. Surfaktanty to związki chemiczne, które wykazują zdolność do adsorpcji. Są wykorzystywane w przemyśle spożywczym, chemicznym i w medycynie. Biosurfaktanty to związki powierzchniowo czynne, które uzyskano podczas procesów biosyntezy mikrobiologicznej dzięki bakteriom oraz drożdżom. Jako związki amfifilowe redukują napięcie powierzchniowe [19]. Surfaktanty chemiczne dzieli się na jonowe i niejonowe. Do tej ostatniej grupy należy poloksamer 188, który jest składnikiem prepa-

ratu Sutrissept®. Występuje zarówno w postaci płynu, jak i hydrożelu. Połączenie substancji antyseptycznej PHMB z poloksamerem 188 daje możliwości lepszej penetracji tkanek poprzez zmniejszenie napięcia powierzchniowego, wpływając tym samym na eradykację drobnoustrojów w łożysku rany i wspomaganie autolitycznego oczyszczania. Ma działanie przeciwbólowe, a także właściwości uszczelniające, naprawcze i stabilizujące błony komórkowe. Dodatkowo wspiera aktywność substancji antyseptycznej, z którą jest stosowany (ryc. 3). Środki niejonowe wzmacniają stabilność nanocząsteczek srebra, co przekłada się na zwiększenie działania antibakteryjnego [20]. Autorzy nie doszukali się w pracach naukowych i opiniach eksperckich przeciwwskazań do łączenia srebra nanokrystalicznego z substancjami czynnymi zawartymi w preparacie Sutrissept®.

Połączenie poloksameru 188 z PHMB wykazuje szersze działanie antibakteryjne niż sam PHMB [21], niszcząc takie drobnoustroje, jak *Staphylococcus aureus* wrażliwy na metycylinę (*methicillin-sensitive Staphylococcus aureus* – MSSA), *Staphylococcus aureus* oporny na metycylinę (*methicillin-resistant Staphylococcus aureus* – MRSA), *Pseudomonas aeruginosa*, *Enterococcus* oporne na wankomycynę (*vancomycin-resistant Enterococcus* – VRE), działa również grzybobójczo [22–24]. Poziom pH (6,5–8,5) charakterystyczny dla ran przewlekłych zwiększa skuteczność działania PHMB w tym środowisku [25]. Wielu autorów wskazuje, że w skali oceny cytotoksyczności PHMB jest wymieniany jako najmniej drażniący



RYC. 3. Mężczyzna w wieku 75 lat, w wywiadzie cukrzyca, stan po rewaskularyzacji naczyń, po amputacji palca IV i V. Rana od 2 miesięcy, bez cech infekcji. Zaopatrzenie Sutrissept® na nośniku Durafiber®, opatrunek piakowy spełniający funkcje absorpcyjne i odciążeniowe, kompresjoterapia I stopnia bandażem Setopress®. Widoczny proces szybkiej regeneracji tkanki



RYC. 4. Kobieta 90-letnia, rana pourazowa z cechami infekcji zaopatrywana miejscowo hydrowłóknem ze srebrem. Zmiana koncepcji miejscowego leczenia na Sutrisep® z siatką adhezyjną nasączoną PVP-I plus opatrunek chłonny. Widoczne cechy zmniejszenia stanu zapalnego bez antybiotykoterapii, w wywiadzie obniżenie poziomu bólu

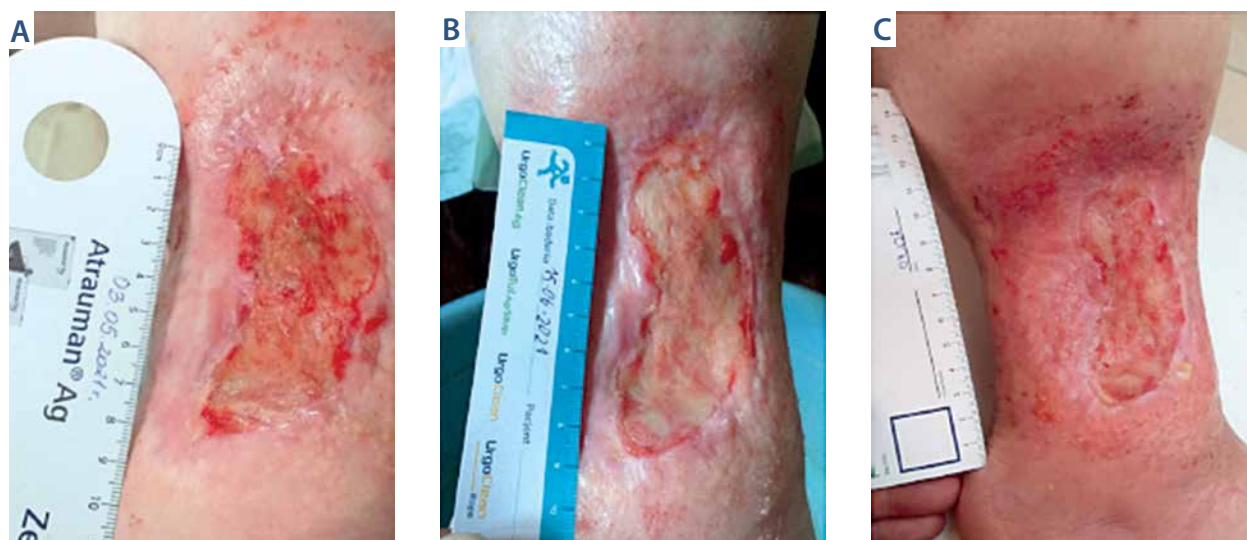tkanki przy wysokiej biobójczości [11, 16, 18, 26]. Alergie kontaktowe są rzadkie (ok. $\leq 0,08\%$) [27], jednak ze względu na względnie silne wiązanie ze strukturami tkanek powinny obowiązywać takie same ograniczenia jak dla OCT. Sugeruje to, że wykorzystanie substancji antyseptycznych powinno być ograniczone do zastosowania medycznego [28]. W kilku badaniach z ostatnich lat przeprowadzonych w warunkach *in vitro* zwrócono uwagę, że PHMB jest cytotoksyczny wobec komórek kluczowych dla procesu gojenia się ran. Zakres stężeń PHMB 0,005–1,0% obj./obj. wykazał wysoką cytotoksyczność wobec hodowanych ludzkich keratynocytów i mysich fibroblastów po 24 i 72 godzinach inkubacji *in vitro* [29–31]. Zapewne te doniesienia w przyszłości zostaną zweryfikowane w metaanalizach i uwzględnione w konsensusach naukowych oraz podczas tworzenia i uaktualniania wytycznych dotyczących stosowania substancji antyseptycznych. Wysoką skuteczność antibakteryjną potwierdza wiele badań. Kamaruzzaman i wsp. wykazali, że PHMB niszczy bakterie *Staphylococcus aureus* w 99,9% i jest skuteczniejszy od enrofloksacyny. Dodatkowo badacze zaobserwowali redukcję masy biofilmu o 28–37% [32]. Skuteczność przeciwko MRSA i VRE potwierdzają także inne badania [33, 34],

Krasowski i wsp. przeprowadzili badania *in vitro*, w których oceniali skuteczność PHMB, OCT oraz podchlorynów w eliminacji biofilmu utworzonego ze szczepów *Candida albicans*, *Staphylococcus aureus* i *Pseudomonas aeruginosa*. Wysoką skutecznością wykazały

się preparaty na bazie PHMB oraz OCT. W przypadku podchlorynów stwierdzono natomiast brak aktywności lub słabe działanie [35]. Podobne spostrzeżenia zgłosili Severing i wsp. [36].

Opierając się na literaturze i rekomendacjach [16, 18, 37], można stwierdzić, że zalecenie stosowania preparatów na bazie PHMB stanowi opcję terapeutyczną w przypadku ostrych urazowych ran (ryc. 4), przewlekłych owrzodzeń (ryc. 5) oraz oparzeń drugiego stopnia ze względu na działanie przeciwbólowe i przeciwbakteryjne (poziom A – silne przesłanki uzasadniające zastosowanie) oraz w leczeniu infekcji ran, wspomaganie gojenia ran i leczeniu ran skontaminowanych ze średnim wysiękiem (poziom B – umiarkowane przesłanki uzasadniające zastosowanie). Dlatego PHMB może być uznane za środek pierwszego wyboru w przypadku zainfekowanych ran i ran oparzeniowych (żel, opatrunek) [38].

Badania kliniczne przeprowadzone w latach 2014–2018 oraz rekomendacje Kramera i wsp. [37] w dobie topniejących zasobów nowych antybiotyków jednoznacznie wskazują na szeroki wybór wyrobów antyseptycznych. Badacze poszukują nowych substancji o właściwościach antibakteryjnych. Zwracają uwagę na kwas octowy lub kombinacje z kwasami owocowymi, takimi jak jabłkowy, cytrynowy, kwasem mlekowym, fumarowym lub szczawiovym, które budzą coraz większe zainteresowanie ze względu na ich skuteczność przeciwko *P. aeruginosa* i przyspieszanie gojenia ran [39, 40]. Znaczenie mają również ich dostępność i niskie



RYC. 5. Kobieta w wieku 35 lat, stan po resekcji R0 mięsaka w 2020 r., chemo- i radioterapia, miejscowe stosowanie terapii podciśnieniowej, następnie Sutrissept® na opatrunku lipidokoloidowym plus kompresjoterapia II stopnia. Dolegliwości w obrębie rany zmniejszyły się po wprowadzeniu preparatu (1–2 NRS)

koszty produkcji, zwłaszcza w krajach o ograniczonych zasobach [37].

WNIOSKI

Poliheksametylen biguanidu z poloksamerem 188 jest często zlecaną substancją antybakteryjną do zaopatrzenia miejscowego ran skolonizowanych i z cechami infekcji. Wykazuje silne działanie antybakteryjne i może być łączony z większością substancji antybakteryjnych dostępnych na rynku.

OŚWIADCZENIE

Autorzy nie zgłaszają konfliktu interesów.

PIŚMIENNICTWO

1. Sen CK, Gordillo GM, Roy S i wsp. Human skin wounds: a major and snowballing threat to public health and the economy. *Wound Repair Regen* 2009; 17: 763-771.
2. Heyer K, Herberger K, Protz K i wsp. Epidemiology of chronic wounds in Germany: analysis of statutory health insurance data. *Wound Repair and Regen* 2016; 24: 434-442.
3. Gottrup F, Holstein P, Jorgensen B i wsp. A new concept of a multidisciplinary wound healing center and a national expert function of wound healing. *Arch Surg* 2001; 136: 765-772.
4. Szewczyk M. Rola pielęgniarki w specjalistycznej opiece nad chorym z owrzodzeniem żylnym goleni. *Piel Chir Angiol* 2007; 1: 35-38.
5. Phillips CJ, Humphreys I, Fletcher J i wsp. Estimating the costs associated with the management of patients with chronic wounds using linked routine data. *Int Wound J* 2016; 13: 1193-1197.
6. Olsson M, Järbrink K, Divakar U i wsp. The humanistic and economic burden of chronic wounds: a systematic review. *Wound Repair Regen* 2019; 27: 114-125.
7. Phillips CJ, Humphreys I, Thayer, D i wsp. Cost of managing patients with venous leg ulcers. *Int Wound J* 2020; 17: 1074-1082.
8. Zarządzenie nr 182/2019/DSOZ Prezesa Narodowego Funduszu Zdrowia z dnia 31 grudnia 2019 r. w sprawie określania warunków i realizacji umów o udzielanie świadczeń opieki zdrowotnej w rodzaju ambulatoryjna opieka specjalistyczna. <https://www.nfz.gov.pl/zarzadzenia-prezesa/zarzadzenia-prezesa-nfz/zarzadzenie-nr-1822019dsoz,7104.html>. Dostęp: 14.11.2020.
9. Keast D, Swannson T, Carville K i wsp. Top ten tips: understanding and managing wound biofilm. *Wounds Intern* 2014; 5: 20-24.
10. Schuster M, Lostroh CP, Ogi T i wsp. Identification timing, and signal specificity of *Pseudomonas aeruginosa* quorum controlled genes: a transcriptome analysis. *J Bacteriol* 2003; 185: 2066-2079.
11. Bartoszewicz M, Banasiewicz T, Bielecki K i wsp. Zasady postępowania miejscowego i ogólnego w ranach/owrzodzeniach objętych procesem infekcji. *Forum Zakażeń* 2019; 10: 1-30.
12. Bartoszewicz M, Krasowski G, Banasiewicz T i wsp. Wskaźnik terapeutyczny miejscowego zakażenia rany (TILI) jako przydatne narzędzie w efektywnej pielęgnacji ran niegojących się dla lekarzy i pielęgniarek podstawowej opieki zdrowotnej, lekarzy rodzinnych i personelu zakładów opiekuńczo-leczniczych. *Forum Zakażeń* 2020; 11: 285-295.
13. Sibbald RG, Woo K, Ayello E. Increased bacterial burden and infections: NERDS and STONES. *Wounds* 2007; 3: 25-46.
14. Kadam S, Shai S, Shahane A i wsp. Recent advances in non-conventional antimicrobial approaches for chronic wound biofilms: have we found the 'chink in the armor'? *Biomedicines* 2019; 7: 35.
15. Bazaliński D, Kózka M, Karnas M i wsp. Effectiveness of chronic wound debridement with the use of larvae of *Lucilla sericata*. *J Clin Med* 2019; 8: 1845.
16. Mrozikiewicz-Rakowska B, Mieczkowski M, Głazewski T. Antyseptyki w leczeniu ran przewlekłych – aktualne pytania. *Leczenie Ran* 2020; 17: 29-36.
17. Mrozikiewicz-Rakowska B, Jawień A, Sopata M i wsp. Organizacja opieki nad chorymi z zespołem stopy cukrzycowej. Wytyczne Polskiego Towarzystwa Leczenia Ran. *Leczenie Ran* 2015; 12: 83-112.
18. Sopata M, Jawień A, Mrozikiewicz-Rakowska B i wsp. Wytyczne postępowania miejscowego w ranach niezakażonych, zagrożonych infekcją oraz zakażonych – przegląd dostępnych substancji przeciwdrobnoustrojowych stosowanych w leczeniu ran. Zalecenia Polskiego Towarzystwa Leczenia Ran. *Leczenie Ran* 2020; 17: 1-21.
19. Michocka K, Cieszyńska A. Biosurfaktanty i ich zastosowania. *Uniwersytet Ekonomiczny w Poznaniu. Zeszyty Naukowe* 2011; 178: 9-20.
20. Percival SL, Chen R, Mayer D i wsp. Mode of action of poloxamer-based surfactants in wound care and efficacy on biofilms. *Int Wound J* 2018; 15: 749-755.

21. Wiegand C, Eberlein T, Andriessen A. Antibacterial activity of polyhexanide formulations in a co-culture of HaCaT keratinocytes and *Staphylococcus aureus* and at different pH levels. *Wound Repair Regen* 2017; 25: 423-431.
22. Wiegand C, Abel M, Ruth P i wsp. pH influence on antibacterial efficacy of common antiseptic substances. *Skin Pharmacol Physiol* 2015; 28: 147-158.
23. Kramer A, Eberlein T, Muller G i wsp. Re-evaluation of polyhexanide use in wound antiseptics in order to clarify ambiguities of two animal studies. *J Wound Care* 2019; 28: 246-255.
24. Kirsner RS, Amaya R, Bass K i wsp. Effects of a surfactant-based gel on acute and chronic paediatric wounds: a panel discussion and case series. *J Wound Care* 2019; 28: 398-408.
25. Mospan B, Junka A, Bartoszewicz M. Nowe oblicze znanych związków w postępowaniu miejscowym w ranach przewlekłych. *Leczenie Ran* 2018; 15: 79-83.
26. Bender C, Matthes R, Kindel E i wsp. The irritation potential of nonthermal atmospheric pressure plasma in the HET-CAM. *Plasma Process Polymers* 2010; 7: 318-326.
27. Schnuch A, Geier J, Uter W i wsp. The biocide polyhexamethylene biguanide remains an uncommon contact allergen. *Contact Dermatitis* 2007; 56: 235-239.
28. Alves PJ, Barreto RT, Barrois BM i wsp. Update on the role of antiseptics in the management of chronic wounds with critical colonisation and/or biofilm. *Int Wound J* 2021; 18: 342-358.
29. Ahani E, Toliyat T, Mahmoudi RM. Comparing size particle, release study and cytotoxicity activity of PHMB encapsulated in different liposomal formulations: neutral and cationic liposomes. *Bioeng Res* 2019; 1: 1-6.113.
30. Yabes JM, White BK, Murray CK i wsp. In vitro activity of Manuka Honey and polyhexamethylene biguanide on filamentous fungi and toxicity to human cell lines. *Med Mycol* 2017; 55: 334-343.
31. Rembe JD, Fromm-Dornieden C, Schafer N i wsp. Comparing two polymeric biguanides: chemical distinction, antiseptic efficacy and cytotoxicity of poly-aminopropyl biguanide and polyhexamethylene biguanide. *J Med Microbiol* 2016; 65: 867-876.
32. Kamaruzzaman NF, Chong SQ, Edmondson-Brown KM i wsp. Bactericidal and anti-biofilm effects of polyhexamethylene biguanide in models of intracellular and biofilm of *Staphylococcus aureus* isolated from bovine mastitis. *Front Microbiol* 2017; 8: 1518.
33. Kirker K, Fisher S, James G i wsp. Efficacy of a polyhexamethylene biguanide-containing antimicrobial foam dressing against MRSA relative to standard foam dressing. *Wounds* 2009; 21: 229-233.
34. Jahn B, Wassenaar TM, Stroh A. Integrated MRSA-Management (IMM) with prolonged decolonization treatment after hospital discharge is effective: a single centre, non-randomised open-label trial. *Antimicrob Resist Infect Control* 2016; 5: 25.
35. Krasowski G, Junka A, Paleczny J i wsp. In vitro evaluation of polyhexanide, octenidine and NaClO/HClO-based antiseptics against biofilm formed by wound pathogens. *Membranes (Basel)* 2021; 11: 62.
36. Severing A-L, Rembe J-D, Koester V i wsp. Safety and efficacy profiles of different commercial sodium hypochlorite/hypochlorous acid solutions (NaClO/HClO): antimicrobial efficacy, cytotoxic impact and physicochemical parameters in vitro. *J Antimicrob Chemother* 2019; 74: 365-372.
37. Kramer A, Dissemmond J, Kim S i wsp. Consensus on wound antiseptics: update 2018. *Skin Pharmacol Physiol* 2018; 31: 28-58.
38. Wound Healing and Management Node Group: evidence summary: polyhexamethylene biguanide (PHMB) wound dressings. *Wound Pract Res* 2013; 21: 82-85.
39. Rippke F, Berardesca E, Weber TM. pH and microbial infections. *Curr Probl Dermatol* 2018; 54: 87-94.
40. Basavraj SN, Namdev MS, Bharat W i wsp. Acidic environment and wound healing: a review. *Wounds* 2015; 27: 5-11.